Lane Medical Lib

Aus der Medizinischen Veterinärklinik der Universität Gießen.
Direktor: Professor Dr. Jakob.

19

Ein Fall von generalisierter Sarkomatose bei einer Dogge.

Dissertation

zur

Erlangung der Doktorwürde

der

Veterinärmedizinischen Fakultät
der Hessischen Ludwigs-Universität
zu Gießen

vorgelegt von

Alfred Klenner
approb. Tierarzt
aus Neusalz (Oder)

Neusalz 1932

Druck von Max Siltz, Buchdruckerei, Neusalz (Oder)

Aus der Medizinischen Veterinärklinik der Universität Gießen.
Direktor: Professor Dr. Jakob.

Ein Fall von generalisierter Sarkomatose bei einer Dogge.

Dissertation

zur

Erlangung der Doktorwürde

der

Veterinärmedizinischen Fakultät
der Hessischen Ludwigs-Universität
zu Gießen

vorgelegt von

Alfred Klenner
approb. Tierarzt
aus Neusalz (Oder)

Neusalz 1932

Druck von Max Siltz, Buchdruckerei, Neusalz (Oder)

Gedruckt mit Genehmigung der Veterinärmedizinischen Fakultät zu Gießen.
Referent: Prof. Dr. H. Jakob.

Geschwülste haben für den Chirurgen größere Bedeutung als für den Internisten. Letzteren interessieren in der Hauptsache die bösartigen Neubildungen wie das Karzinom und das Sarkom, die durch Metastasenbildung in inneren Organen klinisch erkennbare Erkrankungen hervorrufen. Nach den statistischen Angaben, die Fröhner und Schmidt (8) gesammelt haben, überwiegen beim Pferd die Sarkome, während Karzinome beim Hund häufiger vorkommen. In der stationären Klinik für kleine Haustiere der Tierärztlichen Hochschule Berlin wurden in den Jahren 1896 bis 1911 bei Hunden 236 Karzinome und 56 Sarkome gezählt, in der Poliklinik für kleine Haustiere 529 Karzinome und 41 Sarkome. Casper (6) zeigte tabellenmäßig das Ueberwiegen des Sarkoms beim Pferd, während beim Hund unter 93 Neubildungen 48 Karzinome und nur 28 Sarkome gezählt wurden. Als Lieblingsstellen für das Karzinom erwiesen sich bei Neubildungen in inneren Organen nach Johne und Casper (19) die Nieren, die Mamma, die Kieferhöhle, die Schilddrüse, Haut, Lymphknoten und Hoden, für das Sarkom die Knochen, Lunge, Leber, Lymphknoten, Schilddrüse, Mamma und Nieren. Ueber das generalisierte Auftreten von Sarkomen beim Hund ist in der Literatur schon manches geschrieben worden. Aber in fast jedem der mir bekannten Fälle gibt uns der jeweilige Verfasser ein anderes Bild über die Lokalisation der Geschwülste und ihre Metastasierung, so daß es wohl berechtigt erscheint, den mir von Herrn Professor Dr. Jakob in liebenswürdiger Weise zur Bearbeitung übergebenen Fall einer Sarkomatose des Hundes mit außergewöhnlich reicher Metastasenbildung zu veröffentlichen.

Die Sarkomatose wie die Karzinomatose verlaufen nach Friedberger-Fröhner (9) häufig unter dem Bild einer chronischen Pleuritis und Peritonitis mit reichlichem serösen und hämorrhagischen Exsudat. Kitt (22) beobachtete Metastasenbildung meist auf dem Blutweg und sieht den Einbruch in Blutgefäße an großen Venen, z. B. in der Leber, mit dem bloßen Auge erkennbar. Nach Jakob (14) kommen Hautsarkome als mit der Haut in der Regel verwachsene, mäßig weiche Tumoren vor. Die benachbarten Lymphknoten sind dann häufig vergrößert. Im Gebiete des Peritoneums, in der Gegend

des Omentum, im subperitonealen und paraperitonealen Gewebe sieht man auch Primärsarkome. Nach Jakob sind Sarkome beim Hund überhaupt seltener als Karzinome, und besonders selten in der Haut und Unterhaut. Auch Müller (26) findet sie in der Haut selten und dann meist solitär. Joest (15) vergleicht die multiplen Implantationsmetastasen mit der Perlsucht des Rindes, weshalb von manchen Forschern von Geschwulstperlsucht gesprochen wird. Nach ihm sind am häufigsten Mesenterium, Netz und Zwerchfell betroffen, meist weniger stark oder gar nicht die seitlichen Bauchwände. Auch er sah im Gefolge einer Sarkomatose der Baucheingeweide oft Wassersucht und unterscheidet hierbei Exsudat und Transsudat im Cavum peritonale. Die Exsudatbildung erklärt er aus dem Reiz, den die Aussaat von bösartigen Geschwulstelementen auf das Bauchfell ausübt, während er das Transsudat auf eine Verlegung des Lymphabflusses durch Geschwulstmassen zurückführt.

Johne (18) beschreibt ein primäres Alveolarsarkum bei einer Dogge, bei der an der Basis des Herzens aus der äußeren Wand des rechten Atriums eine Geschwulst, anscheinend durch Konfluenz dreier kleiner Knoten entstanden, entspringt. Am Herzen sind noch etliche Knoten zu sehen, im Epicard, in der Lunge Metastasen, Neubildungen auch in der Leber und in der Schilddrüse. Der Fall fand spezielle Beachtung des Verfassers, weil Alveolarsarkome zu den Seltenheiten gehören.

Ueber einen anderen Fall von Sarkomatose berichtet Ostapenko (28). Er fand in der Brusthöhle eines Hundes, von der ersten bis zur fünften Rippe reichend, zwischen Trachea, Oesophagus und Brustbein einen faustgroßen Tumor vor, der mit der vorderen Aorta fest verwachsen war. Außer dieser Geschwulst saßen auf der Aorta noch mehrere kleinere, die teilweise in das Lumen des Gefäßes hineinragten. Am Brustbein waren drei Sarkome zu sehen, weitere Metastasen bemerkte er an der Costalpleura, am Zwerchfell, im Magen und im Darmkanal, im Gekröse, in der Leber und in der Harnblase.

Fröhner (7) sah eine Sarkomatose an der Außenseite der Extremitätenknochen mit stark gewuchertem, verändertem periatikulären Gewebe. Lunge und Nieren waren metastasiert. Die mikroskopische Untersuchung ergab große und kleine Rundzellen sowie Spindelzellen.

Beim Oeffnen der Bauchhöhle eines sechsjährigen Hundes bemerkte Waldmann (39) ein magenähnliches Gebilde, — einen

großen zystösen Tumor, der seinen Sitz im Spiegel'schen Lappen der Leber hatte und das Parenchym des betreffenden Lappens fast zum Schwund gebracht hatte. Auch die übrigen Leberlappen wiesen Knoten auf. In der Adventitia der Vena portae, in der Milz zeigten sich Metastasen. Im Netz, im Gekröse, im Verlauf des ganzen Darmkanals waren Neubildungen, die sich alle als Sarkome herausstellten, zu beobachten. Das Peritoneum war bedeckt mit zahllosen subserösen, grauen Knötchen. Die Mesenterialdrüsen, das Epicard waren in den Prozeß hineingezogen, das Lungenparenchym nur wenig. Mediastinale und Brochialdrüsen beiderseits vergrößert.

Bodon (3) sah bei einem Hund sarkomatöse Geschwülste in den peribronchialen und mediastinalen Lymphknoten, in der Lunge, im Herzen, im Pankreas, in den Nieren und in dem Netz.

Eine starke Metastasierung zeigte ein von Bourney-Toulouse (5) beschriebenes Tier, eine siebenjährige Bracke, bei der die Leber dicht mit Sarkomen besetzt war. Stark mit Knoten behaftet waren das Mesenterium, die Wand des Duodenums, die Lunge, das Pericard und die Pleura. Einzelne Tumoren umgaben den Ansatz der großen Gefäße an der Herzbasis, und zwei komprimierten die Aorta. Jmpfversuche waren erfolglos.

Als Ausgangspunkt einer Sarkomatose sah Petropawlowsky (31) einen Eutertumor, der zu Metastasen in der Vulva und im Uterus führte, aber auch zu solchen in der Lunge, im Herzen und in der Rindenschicht der Nieren.

Petit (29) sezierte einen zweijährigen Setter, dessen Bauchhöhle mit einer rötlichen Flüssigkeit gefüllt war. Die Leber war besetzt mit einer großen Menge kleinerer und größerer Knoten. Die umfangreicheren von ihnen waren vollständig erweicht und fluktuierend, und auch die kleineren zeigten in ihrer Mitte schon Zerfallsherde. Im Netz, in der Milz waren dieselben weißlichen Tumoren zu finden. Auf der linken Brustseite reichte ein grosser Tumor von der neunten bis zur zwölften Rippe. Er war mit dem ebenfalls metastasierten Zwerchfell dicht verwachsen, nach außen hin von weißlicher Farbe, nach der Brusthöhle zu hämorrhagisch. Nach der histologischen Untersuchung waren alle Geschwülste Sarkome.

Bei einem dreijährigen Vorstehhund zählte Marek (25) im Blutbild 32 000 Leukozyten gegenüber 3,240 Millionen roten Blutkörperchen und fand bei der Sektion des Tieres ein kindskopfgroßes, abgeflachtes, unebenes Sarkom im großen Netz, unmittelbar hinter

der großen Cuvatur des Magens gelegen, mit der Milz, mit der Leber und dem Pankreas verwachsen. Auch der vordere Teil der Bauchspeicheldrüse war in eine Geschwulst umgewandelt.

Udriski (38) schildert eine generalisierte Sarkomatose bei einer Hündin, die wegen verschiedener Geschwülste, welche die Augen verdeckten, und das Sehen beider Augen verhinderten, in die Klinik gebracht wurde. Das Tier hatte im subkutanen Gewebe, auf der ganzen Oberfläche des Körpers verteilt, die Extremitätenenden ausgenommen, viele linsen- bis bohnengroße Knötchen. Am Auge, auf der Lippenschleimhaut, auf den Augenlidern saßen Tumoren. Eine überaus starke Metastasierung zeigten Vagina, Mesenterium, Pleura, Pericard, Peritoneum, Augen, Leber, Nieren und Darm.

Nach Gilruth und Reakes (10) führte ein Sarkom am rechten Tarsus eines Hundes nur zu kleinen Metastasen in der Leber.

Maja (23) beschrieb bei einem vierjährigen Hund ein Sarkoma globezellulare in der linken Niere, wobei diese in eine gelbliche, weiche, umfangreiche Geschwulst umgewandelt war. Wenige Metastasen befanden sich in der Lunge.

Derselbe Autor (24) sah bei einem ungefähr achtjährigen Hunde in gleicher Höhe der paracoekalen Lymphknoten eine faustgroße Geschwulst, und ein weiteres weißliches, mit dem Netz verbundenes Sarkom im Mesenterium. In der Bauchhöhle befand ſich keine nennenswerte Flüssigkeitsansammlung. Im Mesenterium reihten ſich weiterhin zahlreiche kleine Knoten, regelmäßig entlang den Blutgefäßen angeordnet, bis zum Darm. Das Netz, die Leber, die Nieren und die Milz waren metastasiert. Am Ende des Ileums war Darmmuskulatur ohne Ulzeration von einem runden Tumor, der die Primärgeschwulst darstellte, in die Höhe gehoben. In der Schilddrüse zeigte ſich eine hämorrhagische Neubildung von Bohnengröße, Bronchial- und Sternallymphknoten waren verändert.

Bei einem fünf Monate alten Hund sahen Petit, Douville und Germain (30) am Schweif zwei kleine, schwärzliche, warzenähnliche Gebilde. Nach der erfolgten Amputation des Schweifes verheilte die Wunde nicht. Der Stumpf ulzerierte an seinem Ende und war bald besetzt mit schwärzlichen Knoten. Bei der Sektion entdeckte man Metastasen am Rande des Anus, im Unterhautbindegewebe des Beckens, im Netz, Bauchfell, im Interstitium, im Duodenum, in einer Niere, in der Milz, im Brustfell, in der Lunge, in den Sternallymphknoten und wenige in der Leber.

Zwei interessante Fälle von Sarkomatose beschreibt Joest (16), (17). Er fand bei einem achtjährigen Jagdhund in der Bauchhöhle neben einem Liter gelb-rötlicher Flüssigkeit Geschwulstmassen von einem Gewicht von 730 Gramm. Die Tumoren hingen mit dem Netz und der Milz zusammen, waren von weicher Konsistenz, ergaben Pseudofluktuation. Die Sarkome umfaßten das ganze Netz, und sie standen mit der Milz derart im Zusammenhang, daß diese mit ihrem Mittelteil die breite Basis der größten Geschwulst bildete. Das Innere dieses Tumors war in eine homogene, gallertige, fadenziehende Masse umgewandelt. Große Metastasen befanden sich am Zwerchfell, auf den Serosen der Bauch- und Brusthöhle, in der Leber, im Pankreas, im Mesenterium und Magen. Auffällig war es, daß die Lunge keinerlei pathologische Veränderungen zeigte. In dem zweiten von Joest beschriebenen Fall handelte es sich um einen weiblichen Foxterrier, der an schweren Lungenaffektionen zugrunde ging, nachdem ihm zwei sarkomatöse Milchdrüsentumoren operativ entfernt worden waren. Bei der Sektion fand man reichlich Metastasen in der Lunge, in der Leber und Harnblase. die Nieren waren durchsetzt von erbsen- bis walnußgroßen derben Neubildungen.

Scheunert (33) berichtet über eine Sarkomatose bei einem französischen Vorstehhund, bei dem er im Bereich der Rippen im Unterhautbindegewebe ein ungefähr hühnereigroßes Sarkom fand. In der Peritonealhöhle bemerkte er ca. ½ Liter übelriechende Flüssigkeit, das Netz war umgewandelt in eine mannskopfgroße Neubildung, die, den Bauchorganen eng anliegend, vom Schaufelknorpel bis über die Nabelgegend reichte. Einen weiteren größeren Knoten sah er in der Milz, und kleinere metastatische Tumoren namentlich in den Blasenbändern, in der Leber und vereinzelt in der Lunge. Von den Lymphknoten waren nur der eine Mediastinallymphknoten und die Lgl. sternales vergrößert und verändert. Der Verfasser unterscheidet den Unterhauttumor als Sarkoma perivasculare von den anderen Geschwülsten, die er als Sarkoma alveolare bezeichnet. Er nimmt an, daß die Unterhautgeschwulst mit den übrigen Neubildungen nichts zu tun habe, sondern ein Blastom für sich darstelle, da er weitgehende histologische Unterschiede im Aufbau der Tumoren fand.

Bei einer Jagdhündin beschrieb Hock (11) ein Rundzellensarkom, das an der rechten Halsseite vom Anfang der Luftröhre bis zum zehnten Luftröhrenknorpelring reichte. In der Gegend der Schilddrüse ließ sich nur noch grauweißes Geschwulstgewebe nachweisen. Die

Lungen waren mit multiplen Knoten besetzt. Andere Metastasen wurden nicht gefunden.

Bei einem 14jährigen Foxterrier sah Höller (12) zwei Wochen nach der operativen Entfernung einer Geschwulst an einem Zehengliede, an der Haut ca. 200 Knoten bis zur Wallnußgröße auftreten. Bei den größeren dieser Neubildungen trat, als wesentliches klinisches Merkmal, Exsudation, Krustenbildung und oberflächlicher Gewebszerfall ein. Daneben bestand Abmagerung, Anämie, mäßige Leukozytose und eine ausgesprochene Eosinophilie. Die histologische Diagnose lautete: Rundzellensarkom. Bei der Sektion waren nur der linke Lumballymphknoten und der linke Popliteallymphknoten vergrößert, auf dem Schnitt von grauweißer Farbe.

Holtmann (13) fand bei einem ungefähr achtjährigen Hund einen mächtigen, zerfallenen Lebertumor mit Metastasen in der Leber selbst, im Gekröse, im großen Netz, Zwerchfell, in den Lungen und Nieren. Es handelte sich um ein Rundzellensarkom. Daneben bestand ein Adenokarzinom ohne Metastasierung.

Platschek (32) untersuchte einen sieben- bis achtjährigen Jagdhund und sah in der Bauchhöhle das Pankreas von Tumormassen durchsetzt, Neubildungen an den Nieren, ein Sarkom im kleinen Becken, Metastasen in der Lunge und Milz, die bronchialen und mediastinalen Lymphknoten verändert. In der Bauchhöhle befand sich ein halber Liter himbeerrote Flüssigkeit.

Bei einem von Abts (1) beschriebenen Fall von Myxosarkom im Eierstock einer Hündin war das rechte Ovar in eine mannskopfgroße Geschwulst umgewandelt. Metastasen hatten sich gebildet im Milz-Magenband und im vorderen mediastinalen Lymphknoten.

Bottiglieri (4) konnte in zwei Fällen von Sarkomatose beim Hund neben Metastasierung in inneren Organen auch ausgedehnte Geschwulstbildung an den Schädelknochen feststellen.

In mehreren Fällen zeigt Berge (2), daß die an den Extremitäten des Hundes vorkommenden Tumoren oft Sarkome sind.

Am Ende des vorigen Jahrhunderts beobachteten Smith und Washborn (34), daß Sarkome, die ihren Sitz an den Genitalien von Hunden hatten, gelegentlich durch den Geschlechtsakt übertragen wurden, eine Erfahrung, die auch von Jakob geteilt wird. Schon früher hatten die Autoren erfolgreiche Uebertragungsversuche sowohl bei männlichen als auch bei weiblichen Tieren durch Skarifikation

der Haut und Einreiben von Geschwulstteilen mitgeteilt. Von zehn Hunden, die an der Flanke subkutan mit Geschwulstmasse geimpft worden waren, traten bei sieben von ihnen Knoten auf. Diese erreichten nach drei Monaten ihre Maximalgröße und verschwanden dann langsam aber vollständig unter Geschwürsbildung und Metastasierung in der Nachbarschaft. Einer von den Hunden starb und zeigte bei der Sektion Metastasen in der Leber und Milz. Wurde ein Hund geheilt, dann gelang die wiederholte Impfung nicht mehr.

Jürgens (20) verpflanzte Rundzellensarkome einer Leiche in die Bauchhöhle von Kaninchen und beobachtete das Entstehen von Metastasen im Mesenterium, in der Lunge und in den Nieren. Er züchtete diese Tumoren durch drei bis vier Generationen hindurch und war der Ansicht, daß es sich um eine Infektionskrankheit handele und die Infektionserreger Sporozoën seien. Ferner impfte Jürgens (21) Kaninchen am Auge mit einem Gehirnsarkom und es entwickelte sich am Auge eine Geschwulst. Ein Kaninchen, das mit einem beim Menschen extirpierten Sarkoma melanoticum geimpft worden war, bekam eine erbsengroße Geschwulst auf der Conjunctiva bulbi. Ein anderes, mit Melanosarkom geimpftes Tier hatte nach der Impfung Metastasen in Lunge und Darm.

In sehr interessanter Weise berichtet Sticker (35) über die am Königl. Preuß. Institut für experimentelle Therapie in Frankfurt a. M. vorgenommenen Uebertragungsversuche. Es wurden, ausgehend von einem Rundzellensarkom am Penis eines Pinschers, mittels eines Trokars kleine Partikelchen des Sarkoms herausgeschnitten und in die Unterhaut oder in die Bauchhöhle, einige Male in die Knochen, Mundhöhle, Auge oder Schädelhöhle erfolgreich implantiert. Das Wachstum der Tumoren war bald ein schnelles, bald ein sehr langsames. In die Bauchhöhle wurde bei 22 Hunden eine Implantation vorgenommen. Es entstand meist eine multiple Geschwulstbildung, die entweder auf das große Netz beschränkt blieb oder auch das ganze parietale und viscerale Blatt des Bauchfells in den Geschwulstprozeß hineinbezog. Von den sieben Fällen, die im vierten bis sechsten Monat zur Sektion kamen, zeigten drei einen negativen Befund, das heißt, es war vollständige Resorption der im dritten Monat noch fühlbaren Knoten eingetreten. Der Körper hatte inzwischen scheinbar Zeit gefunden zur Bildung von Schutzstoffen, um eine teilweise oder gänzliche Resorption der Tumoren herbeizuführen. Die Ausbreitung des Geschwulstprozesses erfolgte in den serösen Körperhöhlen auf dem Wege der Dissemination. Es lösten

sich einzelne Geschwulstpartikelchen von größeren an der Einstichstelle sitzenden oder im Netz bezw. Mittelfell befindlichen Tumoren ab und wanderten in der Richtung des Lymphstromes. Auch hämatogene Metastasen wurden gesehen, das Herz zeigte öfters Geschwulstknoten. Sticker sah grade in den ausgedehnten Fällen von Sarkomatosis universalis peritonei sive pleurae die Lymphknoten intakt und verweist diesbezüglich auf Billroth und Virchow, die es für eine charakteristische Eigenschaft der Sarkome halten, die Lymphknoten gar nicht oder sehr spät zu infizieren. Flüssigkeitsansammlungen in der Bauchhöhle stellten sich niemals ein. In den Fällen von allgemeiner Sarkomatose traten Abmagerung und Hinfälligkeit auf, obwohl der Appetit selbst in den schwersten Erkrankungen bestehen blieb. Um die Frage experimentell zu lösen, ob Tumorzellen, die sich durch Ulzeration von der Muttergeschwulst losgelöst haben, noch intakt sein können, hat Sticker (37) aus der Geschwulstöffnung eines durch Ueberimpfung erzeugten Vaginalsarkoms etwas Tumormasse herausgedrückt und in die Unterhaut der Brustwand zweier gesunder Hunde gebracht. Es wuchsen kastaniengroße Sarkome. In der zweiten Versuchsreihe benutzte er ein Vaginalsarkom einer spontan erkrankten Hündin und rief bei subkutaner Impfung nach 42 Tagen bei zwei Hunden deutliches Geschwulstwachstum hervor. Um festzustellen, ob durch Kontakt spontane Tumoren entstehen können, ließ er die mit Vaginalsarkom behaftete Hündin von vier Rüden decken. Nach dreieinhalb Monaten entwickelte sich am Penis des einen Rüden an der korrespondierenden Stelle eine brombeerartige Geschwulst. Auch war die Lgl. pubis sinistra geschwollen. Auch bei zweien der anderen Rüden wuchsen am Penis bis kirschgroße Tumoren. Sticker hat ein Rundzellensarkom durch achtzehn Generationen hindurch gezüchtet. Nun ging er auch an die Uebertragung von Spindelzellensarkomen. Bei einem Hund war ein gewaltiger Tumor am Oberarm entstanden mit haselnußgroßen Metastasen in den Achselhöhlen, einer Geschwulst im linken Hoden und anscheinend zahlreichen Metastasen in der Lunge. Das faustgroße Oberarmsarkom wurde extirpiert, rezidivierte aber und wuchs immer mehr an. Das Tier starb, und bei der Sektion fanden sich Metastasen in der Lunge und an einer Rippe. Subkutane und intraperitoneale Uebertragung waren erfolgreich.

Ebenso wie Sticker hat auch Nicholson (27) die vollständige Resorption von Sarkomen bei Ratten beobachtet. Er sah Sarkome zwei bis drei Wochen hindurch anwachsen, die dann ohne Ulzeration oder äußerliche Infektion verschwanden. Die Ratten wurden entweder

in gewissen Zeitabschnitten getötet, um das Fortschreiten der Resorption zu beobachten, oder am Leben gelassen, bis die Geschwulst nur noch als kleines, hartes Knötchen durch die Haut zu fühlen war. Der Verfasser beobachtete, daß das Kleinerwerden der betreffenden Tumoren sehr ungleich war und mit ihrem viel schnelleren Wachstum nicht im gleichen Verhältnis stand. Die mit bloßem Auge erkenntlichen Veränderungen bestanden darin, daß die Sarkome fester wurden und eine gelbliche Farbe annahmen. Außerdem war zentrale Nekrose zu bemerken. Die Geschwulst wurde dann kleiner, ihre Kapsel verdickte sich.

Eigner Fall:

Anfang Februar wurde in die Medizinische Veterinärklinik Gießen eine weibliche deutsche Dogge eingeliefert mit folgendem Vorbericht:

Die Hündin hat kurz vor dem Weihnachtsfest 1931 neun Junge geworfen und scheint seitdem krank zu sein. Unter der Haut haben sich, über den ganzen Körper verbreitet, allmählich Knötchen von verschiedener Größe gebildet. Die Futteraufnahme verschlechtert sich mehr und mehr, das Tier ist in letzter Zeit abgemagert. Auch die Atmung ist erschwert.

Die ungefähr dreieinhalbjährige Hündin, eine reinrassige, schwarzweiß gefleckte deutsche Dogge, macht zur Zeit der Untersuchung einen etwas müden, apathischen Eindruck. Der Körperbau des Tieres ist kräftig, der Ernährungszustand ist mittelmäßig, die Körperhaltung physiologisch. Das im allgemeinen glatte und glänzende Haarkleid ist an den umschriebenen Stellen, an denen in der Unterhaut die noch zu beschreibenden Knötchen sitzen, aufgebürstet. Das Tier härt sich stark. Die Haut ist zart und elastisch, die Hauttemperatur physiologisch verteilt. Bei Besichtigung der Haut fällt eine große Anzahl umschriebener Erhebungen auf. Es sind meist rundliche, knotige Verdickungen der Haut, die nicht schmerzhaft sind, sich bei der Palpation derb anfühlen und sich auf ihrer Unterlage leicht verschieben lassen. Man fühlt sie teils als glatte, linsen- bis bohnengroße, teils als größere, bis hühnereigroße höckrige und an ihrer Oberfläche gelappte Gebilde, die besonders im Bereich der Seitenbrust und der seitlichen Bauchwand reihenweise angeordnet erscheinen oder in dichten Haufen zusammenliegen; so z. B. in den Achselhöhlen. Besonders zahlreich sitzen die Knötchen und Knoten an der Innenfläche der Hinterschenkel, der Seiten- und Unterbrustregion. (Siehe Abb. 1). Die Extremitätenenden

sowie der Nasenrücken sind geringgradig ödematös geschwollen. Die Augenschleimhäute zeigen außer einer leichten Hyperämie auch einen Stich ins Ikterische. Es besteht beiderseits geringer, eitrig-schleimiger Nasenausfluß. Die Mundschleimhaut ist ebenfalls hyperämisch, die Scheidenschleimhaut blaß-rötlich. Die palpablen Lymphknoten sind kaum oder überhaupt nicht vergrößert. Sie sind nicht druckempfindlich und sind leicht auf ihrer Unterlage verschiebbar. Die Körperinnentemperatur beträgt 38,7 Grad Celsius, die Femoral-Pulsfrequenz 136 Schläge in der Minute. Der Puls ist mittelkräftig, gleichmäßig, etwas unregelmäßig, die Arterie ist mäßig gespannt und gefüllt. Der Hund atmet 32 mal in der Minute. Der Atemtyp ist kostoabdominal mit Vorherrschen der kostalen Atmung. Auch besteht mittelgradige, sowohl inspiratorische als auch exspiratorische Atemnot, besonders erkennbar an dem angestrengten Heben und Senken der Rippen und dem deutlichen bukkalen Atmen.

Der Respirationsapparat ist im Bereich der Nase, des Kehlkopfes und der Trachea klinisch nicht verändert. Der Nasenspiegel ist kühl und feucht, die ausgeatmete Luft ist nicht übelriechend und entströmt gleichmäßig beiden Nasenlöchern. Ausfluß aus der Nase besteht nicht, auch ist spontaner Husten nicht zu bemerken. Der durch mäßigen Druck auf den Kehlkopf ausgelöste Hustenstoß ist trocken und scheint schmerzhaft zu sein. Der Thorax zeigt keinerlei Asymmetrie, die Zwischenrippenmuskulatur ist auf Druck nicht schmerzhaft. Bei der Perkussion findet man das gesamte Lungenfeld beiderseits um eine Rippe vergrößert. Der sonst laute und volle Lungenchall ist an allen Stellen etwas abgeschwächt und besonders am hinteren Rande des Perkussionsgebietes und in der Schulterlinie sind beiderseits mehrere bis markstückgroße Dämpfungsherde nachweisbar. Auch die Auskultation zeigt ein unregelmäßiges und von der Norm abweichendes Bild. Im Bereich der Dämpfungsherde hört man gar kein Atmungsgeräusch, an anderen Stellen verschärftes vesikuläres und bronchiales Atmen und vereinzelt pfeifende und giemende Geräusche.

Die peripheren Blutgefäße sind nicht wahrnehmbar verändert. Auffällig bei der Besichtigung der Herzgegend erscheint, daß der Herzspitzenstoß wohl rechts deutlich, links dagegen nicht sichtbar ist. Am deutlichsten ist der Herzstoß rechts im fünften Interkostalraum sichtbar, handbreit über dem Sternum. Dementsprechend ist auch der Herzstoß rechts deutlicher zu fühlen als links. Die Herzdämpfung liegt links zwischen dem dritten bis siebenten, rechts zwischen dem dritten und sechsten Interkostalraum. Die Herzdämpfung ist beider-

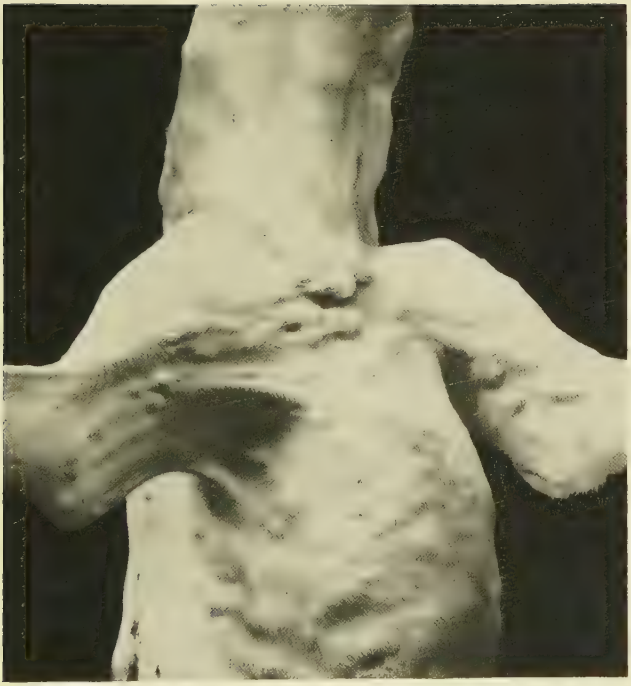

Neubildungen in der Unterhaut. (Abb. 1)

seits gleich hoch, aber wegen anschließender Lungendämpfungsherde nicht deutlich abgrenzbar. Bei der Auskultation sind beide Herztöne gleichmäßig akzentuiert und deutlich von einander abgesetzt. Nebengeräusche sind wegen des stark pochenden Herzschlages kaum zu hören.

Die Aufnahme fester Nahrung ist schlecht, die Wasseraufnahme ist stark erhöht. Erbrechen besteht nicht. Im Bereich der Mundhöhle und des Schlundkopfes ist klinisch keine pathologische Abweichung festzustellen. Der Hinterleib ist aufgezogen und eingefallen, die Bauchdecken sind mäßig gespannt. Beim Durchtasten der Bauchhöhle findet man im Bereich des Epigastriums, besonders längs des Rippenrandes und in der Leber- und Nierengegend zahlreiche Knoten von verschiedener Größe, von derselben derben Konsistenz wie die in der Haut. Sie sind teilweise verschieblich und scheinen mit den Bucheingeweiden und dem Gekröse zusammenzuhängen, teilweise ihren Sitz in der Bauchmuskulatur und im Bauchfell zu haben. Auch im Hypogastrium, besonders in der Uterusgegend, fühlt man viele knotige Verdickungen. Kot- und Harnabsatz erfolgen physiologisch. Der Kot hat eine braune Farbe, ist nicht besonders übelriechend, gut geformt, zeigt mikroskopisch keine Absonderheiten. Mit der gebräuchlichen Benzidinprobe ist Blut im Kot nachweisbar, das wohl vor allem auf die Fleischnahrung zurückzuführen sein dürfte; denn auch mikrospopisch lassen sich noch Muskelfasern erkennen.

Der gelbliche, etwas trübe Harn mit Fleischbrühgeruch reagiert schwach alkalisch, sein spezifisches Gewicht ist 1006. Durch die Schüttelprobe, die Kochprobe und die sehr empfindliche Sulfosalicylsäureprobe (20prozentig) läßt sich mäßiger Eiweißgehalt des Harnes feststellen. Zucker, Blutfarbstoffe und Gallenfarbstoffe sind nicht nachweisbar. Der Gehalt an Chloriden ist mäßig, der an Phosphaten etwas schwächer. Der Bodensatz des zentrifugierten Harnes zeigt hier und da Nierenzellen, in etwas größerer Anzahl Blasenzellen; außerdem vereinzelte Tripelphosphatkristalle. Ferner sind viele, lange Fäulnisbakterien und eine große Anzahl Leukozyten zu erkennen. Auch der später mit einem Katheter gewonnene Harn hat die gleiche Beschaffenheit mit dem spizifischen Gewicht von 1006.

Bei dem aus der Vena metatarsea entnommenen Blut ist der Hämoglobingehalt nach Sahli 78°, der nach Bürker 15,53 gr. Ein cbm/m Blut enthält 6 160 000 Erythrozyten und 41 440 Leukozyten. Die Differenzierung der weißen Blutkörperchen ergibt in Prozentzahlen: Neutrophile L. 71,2%, stabkernige N. 2,0%, Lymphozyten

17,6%, Monozyten 4,4%, eosinophile L. 2,4%, basophile L. 0,2%, Myelozyten 1,8% und Reizungsformen 0,4%. Das Blut, das in dankenswerter Weise im Veterinärhygienischen und Tierseuchen-Institut (Dir. Professor Dr. Zwick) untersucht wurde, läßt bei Ausstrich und Aussaat keinerlei Bakterienwachstum erkennen.

Zwecks Diagnosestellung wird ein Unterhautknoten exzidiert und im Veterinär-Pathologisch-Anatomischen Institut (Dir. Geh. Med. Rat Professor Dr. Olt) untersucht. Die histologische Untersuchung ergibt das Bestehen eines Fibrosarkoms. Auf den histologischen Befund der Neubildungen wird genauer an anderer Stelle noch eingegangen werden.

Diagnose:

Sarkomatosis generalisata mit Ergriffensein der Haut bezw. des Unterhautbindegewebes, der Lungen, der Bauchmuskulatur, des Peritoneums, des Netzes und sehr wahrscheinlich des Uterus. Ob die gleichfalls festgestellte Nephropathie sarkomatöser Art ist, läßt sich klinisch nur vermuten. Außerdem besteht eine eitrige Urocystitis und eine hochgradige Leukozytose, bei der das Verhältnis der einzelnen Leukozytenarten kaum vom normalen Bild abweicht. Nur das Vorhandensein von Myelozyten und von Reizungsformen ist pathologisch. Die ausgesprochene Dexterocardie ist wohl auf ein mechanisches Wegdrücken durch sarkomatöse Lungengeschwülste zurückzuführen.

In Anbetracht der Tatsache, daß die Erkrankung bereits zahlreiche Organe ergriffen hat und in verhältnismäßig kurzer Zeit, (Ende Dezember 1931 bis Anfang Februar 1932), eine derartige Ausdehnung gewonnen hat, muß die Prognose äußerst ungünstig gestellt werden.

Eine Behandlung wird nach wiederholter Untersuchung als aussichtslos erkannt und deshalb nicht eingeleitet. Dem Besitzer des Tieres wird der Rat zur schmerzlosen Tötung der Hündin gegeben.

In den folgenden Tagen, vom 10. bis 15. Februar, verschlechtert sich das Befinden des Patienten immer mehr. Das Tier kann sich nur noch mit Mühe auf den Beinen halten, hat einen schwankenden Gang und zeigt weiterhin eine sehr geringe Nahrungsaufnahme. Die Atemnot nimmt zu, die Zahl der Atemzüge ist weiterhin erhöht. Die Pulszahl ist im Steigen begriffen von 122 Pulsschlägen auf 150 in der Minute, der Puls wird stets schwächer. Die Körperinnentemperatur sinkt ebenfalls etwas (von 38,8° bis 38,1°). Auch die Oedeme am Nasenrücken und an den Extremitätenenden werden größer, und unverkennbar ist das Anwachsen der Unterhauttumoren.

Da jede Heilung ausgeschlossen ist, wird der Hund mit Zustimmung des Besitzers schmerzlos mit Hilfe der postoccipitalen subduralen Injektion von 20 cbcm. einer 50 prozentigen Chloralhydratlösung getötet.

Die Sektion wird fünf Stunden nach der Tötung der Dogge vorgenommen. Totenstarre ist eingetreten, der Mund ist geschlossen. Die Schleimhäute der natürlichen Körperöffnungen sind blaß, aus dem After entleert sich spärlich eine gelbliche Flüssigkeit. Die Pupillen sind weit geöffnet. An der abgezogenen Haut fühlt man vereinzelt kleine und kleinste derbe, kugelige Knoten. Die Muskeln sind dunkelrot und zeigen auf der Schnittfläche keine mikroskopisch nachweisbaren Abweichungen.

Die Unterhaut und die oberflächlichen Körperfaszien sind der Sitz einer großen Zahl grießkorn- bis haselnußgroßer kugelrunder Knötchen und Knoten. Die größeren von ihnen sind mit kleinen Auswüchsen versehen und haben so brombeerähnliches Aussehen. Die Geschwulstmasse ist fast weiß, von lockerem, leicht rötlichem Bindegewebe umhüllt, das sich in die feinsten Vertiefungen der höckerigen Knoten hineinspinnt. An den Extremitäten sitzen diese Neubildungen hauptsächlich auf der Innenfläche der Schenkel und in den Gelenkbeugen. Auch das intermuskuläre Bindegewebe des ganzen Körpers ist reichlich besetzt mit den erwähnten Knoten. Ihre Anzahl ist ebenfalls groß im Verlauf des longissimus dorsi und beiderseits unter der Schulter. Kein Teil des Rumpfes ist frei von diesen meist kleinen, kugelrunden Neubildungen. Nach Eröffnung der Bauchhöhle sieht man ihre Serosen stark mit Tumoren besetzt. Das Bauchfell ist in allen Teilen spiegelnd und läßt die ca. 150 Neubildungen höckerig, in rötlicher Farbe durchschimmern. In Abdomen befindet sich nur wenig gelblich-klare Flüssigkeit. Magen und Darm sind durch die umfangreiche Leber nach hinten verschoben. Im übrigen ist ihre Lage unverändert. Der hechtgraue Darm ist fast nur mit Gas gefüllt, die Schleimhaut ist intakt. In der Serosa des Jejunums findet man vereinzelt kleine Neubildungen, die, ungefähr erbsengroß, bis in die Muskularis, aber nie durch die Schleimhaut in das Lumen des Darmes vordringen. Das Gekröse zeigt starke Venenfüllung und ist überladen mit kleinen hasel- bis walnußgroßen Knoten, die sich aus pfefferkorngroßen und umfangreicheren zusammensetzen. Die Neubildungen sind wie die der Unterhaut beschaffen und fühlen sich derb an. Auch das Netz ist von vielen, bis kirschgroßen Knoten besetzt. Die Leber hat ein Gewicht von ca. 5 Pfund. Ihre Ränder sind stumpf, die einzelnen

Lappen stark gewölbt und dort, wo sie den Rippen anliegen, mit dem Rippenverlauf entsprechenden, flachen Furchen ausgestattet. Der Läppchenbau ist ziemlich deutlich zu erkennen. Das Interstitium ist vermehrt und heller, die Läppchen haben eine dunkelbraune Farbe. Das Organ fühlt sich außergewöhnlich derb an und ist auf dem Schnitt sehr blutreich. Die sehr weiten Venen klaffen. Das interlobuläre Bindegewebe hebt sich deutlich von den dunkelbraunen Läppchen ab. Unmittelbar unter und im Innern der Leberserosa bemerkt man nur einige wenige, scharf begrenzte kleine Knoten von beschriebenem Aussehen. Die Capsula fibrosa der Nieren ist der Sitz vieler haselnußgroßer Tumoren, die so dicht zusammensitzen, daß sie sich am konvexen Rande der Organe berühren, die aber an keiner Stelle in das Nierengewebe vorgedrungen sind. Die Kapseln nebst den in ihnen sitzenden Neubildungen lassen sich leicht von den Nieren abziehen. Die Struktur des Nierengewebes ist in allen Teilen deutlich erhalten; es besteht lediglich eine leichte Hyperämie. Die Milz ist 18 cm. lang. Sie ist von blasser graubräunlicher Farbe, nicht augenscheinlich verändert. Auch ihre Schnittfläche zeigt nur einen etwas stärkeren Blutgehalt. Geschwulstmassen sind keine wahrzunehmen. Der Geschlechtsapparat ist im Bereich der Vagina normal beschaffen. Am Uterus zeigen sich, zweifingerbreit von der Cervix entfernt die ersten, kirschgroßen Tumoren. Ihr eigentlicher Sitz ist die Subserosa des Uterus, aber sie dringen durch die Muskulatur bis zur Schleimhaut vor, ohne diese jedoch zu perforieren. Das rechte Uterushorn ist frei von Neubildungen bis auf seine dem Eierstock zugekehrte Spitze, die bis zur Größe einer Walnuß verdickt ist. Beim Schnitt durch diese Geschwulst tritt ein runder, grau-weißlicher Tumor zutage, der in seinem Innern von feinen Strängen rötlichen Bindegewebes durchzogen ist. Die Uterusschleimhaut ist von intakter Muskulatur hüllenartig überzogen. Im linken Uterushorn sind nur wenige kleine Knoten zu bemerken, aber die breiten Mutterbänder sind dicht besetzt. Die Bänder der Harnblase und diese selbst sind frei von Neubildungen, doch ist der Blasenhals verdickt wie auch die Blasenwandungen, die Schleimhaut ist geschwollen, stark gerötet und von wenig zähem Schleim überzogen.

In der Brusthöhle befindet sich spärlich gelbliche, klare Flüssigkeit. Das Zwerchfell ist durch die vergrößerte Lunge nach hinten gedrängt und ist besetzt mit unzähligen submiliaren und miliaren Knötchen. Die Pleura costalis ist spiegelglatt, aber mit subserös sitzenden Tumoren von Erbsen- bis Bohnengröße besät, die in weißlicher Farbe durchschimmern. Entsprechend dem Verlauf der Rippen sind sie an einigen

Die rechte Lunge mit dem in eine große Geschwulst umgewandelten rechten mittleren Lungenlappen. (Abb. 2)

Schnitt durch die linke Herzkammer. (Abb. 3)

Stellen reihenartig angeordnet. Ueber die zusammengezogene Lunge ragen Tumoren so hervor, daß das ganze Organ nur wenig kleiner an Umfang erscheint als im Exspirationszustand. Die bis apfelgroßen Tumoren sind auf der Lungenoberfläche abgeplattet. Zwischen ihnen bemerkt man kleinere oder größere, unregelmäßige Inseln intakten Lungengewebes. Auf dem Schnitt sieht man die rundlichen, grauweißen Geschwülste vom Lungengewebe scharf abgesetzt. Allein in der linken Lunge zählt man 45 größere und zahlreiche kleinere Knoten. Die größeren von ihnen haben einen Durchmesser von 3 bis 5 cm. Besonders dicht befallen sind die Eintrittsstellen der Bronchien und der Blutgefäße. Das noch intakte Lungengewebe ist hyperämisch, elastisch, knisternd, aber schlecht retrahiert. Der rechte mittlere Lungenlappen ist ganz in eine mächtige Geschwulst umgewandelt. Er hat die Gestalt eines Konus mit nach hinten und oben gerichteter Spitze und fühlt sich derb an. Seine Schnittfläche ist weißlich, speckig, etwas trocken. Die ganze Länge dieses Tumors mit ihrer ohrartigen Spitze beträgt 16 cm. Die Schnittfläche mißt 11 cm in der Länge und 9 cm in der Breite. Auf und in der Kapsel, die diese Geschwulst umgibt, sitzen wiederum erbsen- bis kirschgroße Neubildungen. Im Bereich der ohrartigen Spitze bemerkt man dunkelrotes Bindegewebe und einen kleinen Rest Lungenparenchym. (Siehe Abb. 2). Das Mediastinum ist besetzt von zahllosen, bis erbsengroßen Knötchen, die teilweise in Reihen geordnet sind und in die sich gefäßreiches Granulationsgewebe mit vielen Verästelungen hineinspinnt. Das Bild, das sich uns bei der Betrachtung des Mediastinums und auch des Zwerchfells bietet, erinnert an die Perlsucht des Rindes. Der Herzbeutel ist in ähnlicher Weise mit kleinen Knötchen und Knoten besät. Im übrigen ist das Epicard spiegelnd. Das Herz hat, an der Kranzfurche gemessen, einen Umfang von 34 cm, der linke Ventrikel ist 13 cm, der rechte 10 cm lang. Unmittelbar unter dem Epicard sitzen etwa dreißig weißlich durchschimmernde pfefferkorn- bis walnußgroße Knoten. Sie sitzen besonders dicht im Bereich der Lymphbahnen, so z. B. in der Kranzfurche und in den Längsfurchen und ragen mehr oder weniger über die Herzoberfläche hervor, sind teils glatt und rund, teils von höckeriger Beschaffenheit. Das rechte Herzohr ist verhärtet und vollkommen in eine Geschwulst umgewandelt. Diese mißt im Längendurchmesser 9 cm und ist 4 cm breit. Auch die Wände der großen Herzgefäße, der Art. pulmonalis und der Aorta, sind mit vielen Knoten besetzt und durchwuchert. Nach Eröffnung der Herzkammern bemerkt man, regellos im Myocard verteilt, vorzugsweise in der Muskulatur des linken Herzens und in der

Kammerscheidewand, zahlreiche runde, weißliche, von der Muskulatur scharf abgesetzte Knoten. Auch in das Lumen der Kammern ragen kleinere, meist unebene Neubildungen hinein, entweder vom Endocard überzogen, oder, unregelmäßig gelappt, auf diesen aufsitzend. Besonders im Bereich der Musculi papillaris haben sich größere Tumoren gebildet, und kleinste von ihnen sitzen an den Chordae tendineae der Valvula bicuspitalis. (Siehe Abb. 3). An den Halsorganen, am Gehirn und an den Knochen sind keine Abweichungen festzustellen.

Histologische Präparate wurden angefertigt aus Knoten der Leber, der Lunge, des intermuskulären Bindegewebes, aus der Zwischenrippenmuskulatur und aus dem Netz. Auch die endokrinen Drüsen, wie Nebenniere, Schilddrüse, Hypophyse und Epiphyse wurden histologisch untersucht. Die Schnitte sind in Paraffin eingebettet und dann mit Haematoxylin-Eosin gefärbt worden. Schnitte aus Lungenknoten und aus Muskelsarkomen wurden auch mit van Gieson und zur Hervorhebung der elastischen Fasern mit Orcein und mit Elastin-van Gieson gefärbt.

Der Bau des sarkomatösen Geschwulstgewebes ist bei allen Tumoren gleich. Ueberall finden wir die spindeligen Zellen mit ihrem stark gefärbten Kern.

Wenn man einen Tumor aus der Muskulatur betrachtet, sieht man im Gesichtsfeld ein Bindegewebsgerüst, durch das die Tumormasse in Teile von verschiedener Größe geteilt wird. In den dicksten und ältesten Teilen des Bindegewebsgerüstes ziehen sich Fibrillenstränge mit langen, stäbchenförmigen Kernen in welligen Zügen zu den kleinen Reisern des elastischen Gewebes hin. Sie gehen in ein zellreicheres Gewebe der Nachbarschaft über und auch hier führen feinste Fibrillenzüge bis in den Tumor. Dieser baut sich in der Hauptsache aus langen, spindelförmigen Zellen auf, deren Kerne teils annähernd rund, teils spindelförmig ausgezogen sind. Dort, wo die Zellen am reichlichsten zusammenliegen und offenbar sehr jung sind, haben die Kerne mehr runde Gestalt. Die Faserzüge durchflechten sich nach allen Richtungen so innig, daß man in einem Gesichtsfeld bei 300 facher Vergrößerung stets alle Richtungen des Faserverlaufes feststellen kann. Dazwischen ranken spärlich Kapillaren. An der Grenze nach dem Mutterboden hin liegen Muskelfasern in verschiedenen Stadien der Atrophie und Umwandlung in Fibrillenzüge mit schmalen stäbchenförmigen Kernen. Deutlich ist auch der Chemismus gegenüber der Farbe ausgeprägt. Wo sich die Muskeln in Fibrillenbündel umgewandelt

haben, herrscht ein wesentlich halleres Rot als in den mit Eosin satt gefärbten, gut erhaltenen Muskelfasern. Von dieser Fibrillenzone gelangt man in eine solche, die ganz allmählich die Strukturverhältnisse des Tumorgerüstes annimmt. In der Randzone sind auch Fettgewebszellen zu finden, die aber in der Tiefe des Tumors an keiner Stelle zugegen sind.

Das Tumorgewebe im Knoten der Lunge zeigt Zellen von der gleichen Struktur mit einem Gerüst aus feinen Fibrillenzügen, wobei die Spindelzellen viel enger zusammenliegen als in dem an fibrillärem Bindegewebe reicheren Tumorgewebe des Muskels. Je mehr man in die Nähe des Lungengewebes kommt, desto mehr ist noch der ursprünglich alveoläre Bau des Mutterbodens zu erkennen. Die Alveolarsepten sind in straffes fibrilläres Gewebe und in spindelförmige Tumorzellen umgewandelt. Im Innern sitzen die Tumorzellen vielfach als Ballen auf Stielen dergestalt, daß ein schwacher Saum zwischen diesen und dem ursprünglichen Lungengewebsgerüst erhalten geblieben ist. Am Uebergang in das Lungengewebe fällt die starke Fülle der Lungenkapillaren auf ebenso wie die Füllung der Alveolen mit Flüssigkeit, so daß sich hier ein Bild von Lungenödem ausprägt. In manchen Alveolen liegen zahlreiche mononukleäre, runde Zellen in sehr wechselnder Größe, vom Umfang eines Lymphozyts bis zur 3 bis 4 fachen Größe. Wo Bronchien von der Gewebsmasse überwuchert sind, wird ihr Sitz vielfach noch durch die Muskularis und durch Reste von Flimmerepithel angedeutet. Dieses wird durch die Tumorzellen aus seinen Verbänden herausgedrängt und verschwindet nach und nach restlos. Wo Bronchien von der Größe des Gesichtsfeldes bei 380 facher Vergrößerung gelegen waren, erkennt man unmittelbar außerhalb der Muskulatur noch Reste von Schleimdrüsen in Gestalt von Flimmerepithelnestern, die mehr oder weniger stark von Tumorzellen bedrängt werden. In den mit Orcein gefärbten Präparaten von Lungentumoren sieht man in allen Teilen der Geschwulst die elastischen Fasern noch vollkommen erhalten, so daß an ihnen die ursprüngliche Struktur der Lunge erkannt werden kann. In einigen Gebieten ist das Gewebe der Neubildung verwischt. Je nach dem Grade der Nekrose sind die elastischen Fasern in Mitleidenschaft gezogen. In frischen Nekrosen, die kaum über das Gesichtsfeld hinausreichen, ist die Neubildungsmasse größtenteils kernfrei. Ein Teil der Zellkerne ist noch gut erhalten, andere liegen in Trümmern vor. Die ursprüngliche Struktur des Lungengewebes und teilweiser Elastinschwung ist überall erkennbar. Auch einige Reiserchen des elastischen Gewebes sieht man noch. An sie

reihen sich solche, die vollkommen blaß sind, sich wie die Protoplasmamasse der nekrotischen Bezirke gefärbt haben. In nur wenig älteren Stadien der Nekrose sind die elastischen Fasern restlos geschwunden. Die Nekrosen haben in den kleinen Tumoren einen zentralen Sitz. Die van Gieson-Färbung liefert Bilder mit besonders schöner Prägung der alveolären Struktur des ursprünglichen Mutterbodens und zeigt sehr schön den Kontrast zwischen der Nekrose und dem noch lebenden Gewebe. Auch ist bei dieser Färbung der Reichtum an Kapillaren in den Randzonen nahe den Tumorgewebsbezirken besonders ausgeprägt. Die Tumormasse selbst ist verhältnismäßig arm hieran.

Die Tumoren der Leber sind ziemlich reich an jüngerem fibrillären Gewebe, das ein weniger weitmaschiges Gerüst als das in den Muskelgeschwülsten bildet, aber schon viel stärker ausgeprägt ist als in den Neubildungen der Lunge. Diese Tatsache erklärt sich offenbar aus dem Bau der Leber, der aber nicht mehr in der Allgemeinstruktur zu erkennen ist. Der Tumor setzt sich durch fibrilläre Bindegewebszüge scharf von der Nachbarschaft ab. Diese Kapsel geht in ein kapillarreiches, etwas lockeres Bindegewebe über, das feinste Fibrillenverbände in sphärischer Anordnung aufweist. Dann kommt man allmählich ins Lebergewebe. Hier sind Leberepithelien im Schwund begriffen. Viele werden von Fettröpfchen stark durchsetzt, und die Kapillaren haben sich offenbar durch den Andrang des histomechanischen Druckes stark erweitert, so daß schmale Epithelzellstränge nur noch als weitmaschiges Gerüst dazwischen liegen. Gallenpigmente liegen teils extrazellulär als Körner, teils sind sie von kugeligen Zellen aufgegriffen.

In allen nach van Gieson gefärbten Schnitten läßt sich feststellen, daß auch bis in die jüngsten Zellnester hinein die feinen und feinsten Reiserchen des fibrillären Bindegewebes zu verfolgen sind. Danach stehen die Tumoren dem Fibroma durum sehr nahe und sind als spindelzellige Fibrosarkome zu bezeichnen.

Am 12. Februar, drei Tage vor der Tötung der Dogge, wurden zum Nachweis einer eventuellen Infektiosität der Geschwülste ein Transplatations- und ein intravenöser Injektionsversuch bei je einem gesunden Hunde ausgeführt. Für die Transplantation wurde ein ungefähr vierjähriger weiblicher Foxterrierbastard (Fox) und für die intravenöse Injektion einiger ebem Blut ein zwei- bis dreijähriger männlicher Pinscherbastard (Prinz) gewählt. Vor den Versuchen wurden die Tiere vor allem auch auf das Bestehen von Tumoren bezw. Lymphknotenvergrößerungen untersucht, welche Untersuchungen negativ ausfielen.

I. Versuch: In Buggelenkshöhe wird auf der linken Seite der Dogge nach vorausgehender lokaler Anaesthesie die Haut durchtrennt und aus dem Unterhautbindegewebe ein fast kirschgroßer Tumor exzidiert. Der Versuchshund Fox hatte eine halbe Stunde vorher 50 mg Morphium hydrochloricum subkutan injiziert bekommen. Ihm wird die Bauchhöhle längs der Linea alba in einer Schnittlänge von 4 cm unter aseptischen Vorsichtsmaßregeln eröffnet und der eben der Dogge entnommene Tumor frei in die Bauchhöhle gebracht. Danach werden zuerst das Bauchfell, dann die Haut vernäht und die Naht mit Jodoform-Collodium überstrichen. Die Hautwunde der Dogge schließt eine Wundklemme ab.

II. Versuch: Mit einer sterilen Injektionsspritze wird der Dogge 4 cbcm Blut aus der Vena saphena entnommen und dem Versuchshund Prinz direkt blutwarm intravenös in die Vena saphena bezw. metatarsea injiziert.

Der Versuchshund Prinz zeigt in den Monaten Februar bis April eine Durchschnittstemperatur von 38,5 bis 39,3° C., dann sinkt seine Temperaturkurve auf das normale zurück. Bei der Palpation der Bauchhöhle ist im März in der Regio mesogastria medialis eine strangartige weiche Masse zu fühlen. Der spätere Palpationsbefund ist jedoch negativ. Die am 8. 3., am 1. 4. und am 21. 5. vorgenommenen Blutuntersuchungen ergeben ein ungefähr normales Blutbild. Haemoglobingehalt nach Sahli 98°, 90°, 90°; nach Bürker durchschnittlich 19,0 g. Die Zahl der roten Blutkörperchen bewegt sich zwischen sechs und sieben Millionen, die der weißen Blutkörperchen ist bei der ersten Zählung 12040, dann 9180, dann 8060. Die Differenzierung der Leukozyten ergibt bei der letzten Zählung eine Erhöhung der Lymphozyten bis auf 41,6%. Da das Tier bei der am 15. 5. vorgenommenen Harnuntersuchung Spuren von Eiweiß im Harn hat und im mikroskopischen Bild Nierenzylinder- und Zellen zu sehen sind, besteht eine geringe parenchymatöse Nephritis, auf deren Konto vielleicht das Ansteigen der Lymphozyten zu setzen ist. Eine für die Sarkomatose im Blutbild charakteristische Leukozytose ist nicht vorhanden. Auch ist der Sektionsbefund des Mitte Juli getöteten Tieres vollkommen negativ.

Der Versuchshund Fox zeigt nach der Geschwulstübrtragung weiterhin einen guten Appetit und bleibt munter. Eine Temperaturerhöhung ist kaum festzustellen. Bei der Palpation der Bauchhöhle sind im März dicht hinter der Leber ein haselnußgroßer und daneben zwei erbsengroße Knoten zu fühlen. Auch in der Regio hypogastria bemerkt man

einige kleine erbsengroße Neubildungen. Anfang April lassen sich durch Palpation keine Knoten mehr nachweisen. Am 6. und 7. April wird die Hündin von dem Versuchshund Prinz gedeckt. Sie wirft nach 64 Tagen vier scheinbar gesunde Jungen. Nun wird abgewartet, ob sich im Anschluß an die Geburt eine Sarkomatose entwickelt, wie dies bei der Dogge der Fall war. Auch dieser Versuch schlägt fehl, denn der Versuchshund Fox zeigt nach seiner Tötung mit 12 cbcm Chloralhydrat (50 prozentig), intravenös injiziert, einen vollkommen negativen Sektionsbefund. Bei den Blutuntersuchungen ist nur zu bemerken, daß die Zahl der Leukozyten während der Trächtigkeit auf 16 100 ansteigt. Der Hämoglobingehalt des Blutes schwankt nach Sahli zwischen 82° und 75°, der nach Bürker zwischen 16 und 17 g.

Zusammenfassung: Bei einer dreieinhalbjährigen weiblichen deutschen Dogge haben sich nach der Geburt von neun Jungen unter der Haut allmählich zahlreiche Knoten gebildet. Die klinische Untersuchung ergibt: Sarkomatosis generalisata mit Ergriffensein der Haut, bezw. des Unterhautbindegewebes, Dämpfungsherde in den Lungen, fühlbare Knoten in der Bauchmuskulatur, im Peritoneum, im Netz und im Uterus. Außerdem eine Nephropathie wahrscheinlich sarkomatöser Art, eine eitrige Urocystitis und eine hochgradige Leukozytose. Bei der Sektion finden sich zahlreiche Metastasen in der Lunge, dem Herzen, Herzbeutel, Zwerchfell, Pleura kostalis. In der Bauchhöhle findet man Knoten in der Leber, an den Nierenkapseln, im Mesenterium, Netz, Bauchfell, Uterus und an den breiten Mutterbändern. Außerdem lassen sich zahllose Knoten im Unterhautbindegewebe und zwischen den Muskeln nachweisen. Es handelt sich in allen Fällen um Fibrosarkome.

Auffällig bei der Sektion der Dogge erscheint, daß, trotzdem die Sarkomknoten teilweise reihenförmig entlang den Lymphbahnen angeordnet sind wie z. B. am Herzen und in der Unterhaut, dennoch die Lymphknoten intakt sind. Hierin stimmt der Sektionsbefund mit den Versuchen von Sticker überein und auch darin, daß sich im Verlauf einer Sarkomatose der Bauch- und Brustorgane eine Wassersucht nicht zu entwickeln braucht, was Friedberger-Fröhner (5) und Joest (9) sehr häufig zu beobachten Gelegenheit hatten. Das Entstehen derartiger Transsudationen hängt vor allem von der Lokalisation und dem Umfang solcher Neubildungen und dem dadurch bedingten Druck auf große Venen ab. Daß schon vor dem Gebären der Jungen sich bei der Dogge Hautgeschwülste entwickelt haben, ist nicht bekannt. Anzunehmen ist, daß ein Primärtumor schon während der Trächtigkeit bestanden hat, der aber erst dann zu der so allgemeinen Metastasierung

führte, als sich im Anschluß an die Geburt die Blutzirkulation und der Lymphstrom wieder in physiologischen Grenzen bewegten.

Sarkome des Herzens scheinen häufiger vorzukommen, als man glaubt, denn auch in den beschriebenen Fällen von Waldmann (39), Johne (18), Bodon (3), Bournay (5) und Petropawlowski (31) fanden sich Metastasen im Herzen.

Wenn Höller (12) bei Sarkomatose der Haut und Unterhaut Exsudation und Krustenbildung als wesentlich klinisches Merkmal anspricht, so trifft das in einer Reihe von Fällen zweifellos nicht zu. Auch in dem von mir beschriebenen Fall war die Haut selbst bei dieser reichlichen Knotenbildung völlig intakt, und es fand sich keine makroskopisch erkennbare Exsudation und Nekrose. Warum bei dieser so ausgebreiteten Sarkomatose der Dogge die Milz überhaupt keine Metastasen zeigte und die Leber nur so wenig befallen war, muß eine offene Frage bleiben.

Wenn Johne und Casper (19) als Praedilektionsstellen für Sarkome der inneren Organe Lunge, Leber, Mamma, Nieren, Knochen, Lymphknoten und Schilddrüse angeben, so trifft diese Annahme bei der Dogge nicht zu. Hier waren gerade die Lymphknoten, Knochen und Schilddrüse intakt und nur in den Nierenkapseln fanden sich Metastasen vor, während die Nieren selbst nicht befallen waren. Auch die Leber zeigte nur wenige Knoten. Eine bestimmte Regel der Metastasierung besteht wohl kaum.

Als Primärsarkom ist bei der fraglichen Dogge sehr wahrscheinlich das Sarkom im mittleren rechten Lungenlappen anzusehen; aber nur deshalb, weil dort die Geschwulst die größte ist und ihre Bindegewebskapsel besonders kräftig entwickelt ist.

Bei dem Versuchshund Fox ist die von Sticker (35) und Nicholsen (27) beschriebene Resorption des implantierten und später sich etwas ausbreitenden Tumors zweifellos eingetreten. Die Annahme, daß bei der sehr reichlichen Sarkomknotenbildung auch im Blute sich Sarkomzellen befinden könnten, die durch intravenöse Injektion einiger ccm Blut bei dem Versuchshund Prinz zur Entstehung von Sarkomen auf haematogenem Wege führen konnten, hat sich bei der Sektion als irrig erwiesen.

Am Schluß meiner Arbeit ist es mir eine angenehme Pflicht, Herrn Prof. Dr. Jakob und Herrn Geh. Med. Rat Prof. Dr. Olt für die Ueberlassung der Arbeit und für ihre allzeit liebenswürdige Unterstützung ergebenst zu danken.

Autoren-Register.

1. Abts: Ein Fall von Myxosarkom im Eierstock einer Hündin mit Metastasenbildung. Diss. Hannover 1924.
2. Berge: Über Sarkome an den Extremitäten des Hundes. Berl. Tierärztl. W. 25. Sept. 1931, S. 633—637.
3. Bodon: Sarkoma Myxomatodes beim Hund. Veterinarius Nr. 1 und 2 (Ungar.). Zitiert nach Ellenberger-Schütz, Jahrg. 1898/99, S. 98.
4. Bottiglieri, Renato: De la sarcomatosi del cane. Nuova veterin. Jahrgang 1926, S. 236—241.
5. Bournay, Toulouse: Sarkomatöse Pseudo-Tuberkulose beim Hund. Revue vet. Februar 1898. Referat der Berl. Tierärztl. W., 25. August 1898, S. 401.
6. Casper: Statistik der Geschwülste bei Tieren. Deutsche Tierärztl. W. 20. August 1898, S. 297—300.
7. Fröhner: Ein seltener Fall von periostaler generalisierter Sarkomartose. Monatsheft für Tierheilkunde, Jahrg. 1894, S. 64—67.
8. Fröhner-Schmidt: Allgemeine Chirurgie. V. Auflage 1925, S. 110—111.
9. Friedberger und Fröhner: Lehrbuch der speziellen Pathologie und Therapie der Haustiere. V. Auflage 1900, Band II, S. 167—169.
10. Gilruth und Reakes: Neu-Seeland: Drei Fälle von Sarkom. Referiert von Holterbach in der Deutschen Tierärztl. W., 4. Sept. 1909, S. 536.
11. Hock: Zur Kasuistik der sarkomatösen Schilddrüsentumoren des Hundes. Berl. Tierärtl. W., 10. Febr. 1921, S. 64—65.
12. Höller: Ein Fall von generalisierter postoperativer Sarkomatose beim Hund, mit besonderer Beteiligung der Haut. Deutschösterr. Tierärztl. W., Jahrg. 1922, Nr. 15 und 16, S. 138—139.
13. Holtmann: Beiträge zu den malignen Tumoren des Hundes. Diss. Hannover 1922.
14. Jakob: Innere Krankheiten des Hundes. II. Auflage, S. 338—339.
15. Joest: Spezielle pathologische Anatomie der Haustiere. 1921, II. Band, S. 452—454.
16. Joest: Ein vom subperitonealen Bindegewebe ausgehendes Myxosarkom mit Implantationsmetastasen auf dem Peritoneum eines Hundes. Ber. über die Tierärztl. Hochschule Dresden, Jahrg. 1918, S. 121—124.
17. Joest: Osteoblastische Sarkome in der Milchdrüse beim Hund mit Metastasenbildung in inneren Organen. Jahresbericht der Tierärztl. Hochschule Dresden, Jahrg. 1919, S. 71—75.
18. Johne: Primäres Alveolarsarkom des subepicardealen Gewebes. Sekundäre Sarkomatose der Lungen, der Leber und der Schilddrüse beim Hund. Sächs. Bericht, Jahrg. 1881, S. 67—70.
19. Johne-Casper: Zitiert nach der Allgemeinen Chirurgie von Fröhner-Schmidt. V. Auflage 1925, S. 110—111.

20. Jürgens: Experimentelle Untersuchungen über die Aetiologie des Sarkoms. Berl. Tierärztl. W., 1. Okt. 1896, S. 475.
21. Jürgens: Sarkom-Verimpfungen an Kaninchen. Berl. Tierärztl. W., 14. Mai 1896, S. 236.
22. Kitt: Allgemeine Pathologie für Tierärzte. II. Auflage 1908, S. 366—371.
23. Maja: Sarcome primitif du rein généralisé au poumon chez un chien. Bulletin de la Société Centrale de Médecine Vétérinaire. Jahrg. 1910, S. 207—210.
24. Maja: Sarcome intestinale généralisé du chien avac adéno pathie mésentérique et métastases péritonéales rétrogrades. Bulletin de la Société Centrale de Medecine Vétérinaire. 1910, S. 274—277.
25. Marek: Sarkome des Netzes und des Pankreas beim Hund. Zeitschrift für Tiermedizin, Jahrg. 1904, S. 392.
26. Müller: Die Krankheiten des Hundes. III. Auflage 1922, S. 498—499.
27. Nicholsen: Changes observed during the absorption of experimentally produced sarcomata. Journal of Pathology and Bacteriology, Jahrg. 1912/13, S. 508—514.
28. Ostapenko: Cachexia sarcomatosa beim Hund. Petersb. Arch. f. Vet. Med., zitiert nach Ellenberger-Schütz. Jahrg. 1881—83, S. 164.
29. Petit: Sarcome ossifiant télangiéctasique des côtes généralisé au diaphragme, au foie, à la rate et à l'épiploon chez un chien. Bull. de la Soz. Centr. de Med. Vet. Jahrg. 1903, S. 209—211.
30. Petit, Douville et Germain: Un cas intéressant de mélano-sarcome chez un chien. Bull. de la Soc. Centr. de Méd. Vét. Jahrg. 1912, S. 337—345.
31. Petropawlowski: Arch. für Veterinärwissenschaften, Jahrg. 1898, S. 107, nach Ellenberger-Schütz, Jahrg. 1898/99, S. 298.
32. Platschek: Ein großzelliges Rundzellensarkom des Hundes. Diss. Berlin 1920.
33. Scheunert: Beitrag zur Kenntnis der Sarkomatose des Hundes. Diss. Dresden-Leipzig 1920.
34. Shmith and Washborn: Infektiöse venerische Geschwülste bei Hunden. The Journal of Comp. Path. and Therap. IX H. 1 p. 41. Zitiert nach Ellenberger-Schütz. Jahrg. 1896, S. 84.
35. Sticker: Transplantables Lymphosarkom des Hundes. Berl. Tierärztl. W., Jahrgang 1905, S. 353—358.
36. Sticker: Erfolgreiche Übertragung eines Spindelzellen-Sarkoms am Oberarm eines Hundes. Berl. Tierärztl. W., 11. Dez. 1907, S. 927—929.
37. Sticker: Übertragung von Tumoren beim Hund durch den Geschlechtsakt. Berl. Tierärztl. W., 13. Dez. 1906, S. 894—895.
38. Udriski: Generalisierte Sarkomatose beim Hund. Arhiva veterinara (Rum.). Vol. V. p. 367 zitiert nach Ellenberger-Schütz. Jahrg. 1908, S. 130.
39. Waldmann: Allgemeine Sarkomatose beim Hund mit Coagulationsnegrose und teilweiser Colliquation der Sarkomknoten. Zeitschrift für Tiermedizin. Jahrgang 1897, S. 206—207.

Lebenslauf.

Am 20. Januar 1908 geboren, trat ich, Alfred Klenner, nach 4jähriger Vorschulbildung in die Sexta des Realgymnasiums zu Neusalz ein und bestand hier Ostern 1927 die Reifeprüfung. Darauf begann ich das Studium der Veterinärmedizin in Gießen, wo ich 5 Semester weilte, nachdem ich nach dem 4. Semester die tierärztliche Vorprüfung bestanden hatte. Mit Ausnahme zweier an der tierärztlichen Hochschule in Wien verbrachten Semester belegte ich die klinischen Semester in Gießen und bestand hier im Winter-Semester 1931/32 am 5. Februar die tierärztliche Fachprüfung. Seit der Zeit beschäftigte ich mich in der Medizinischen Veterinärklinik mit der Ausführung vorliegender Arbeit.